

急性硬膜下血腫で発症した 破裂脳動脈瘤の3例

佐藤憲市、佐々木雄彦、大里俊明、尾崎義丸
増井信也、瓢子敏夫、中村博彦
中村記念病院 脳神経外科、脳血管内外科

Intracranial Aneurysm Presenting as Acute Subdural Hematoma without Subarachnoid Hemorrhage: Report of three cases

Kenich SATOH, Takehiko SASAKI,
Toshiaki OSATO, Yoshimaru OZAKI,
Shinya MASUI, Toshio HYOGO,
Hirohiko NAKAMURA
Department of Neurosurgery,
Surgical Neuroangiography,
Nakanura Memorial Hospital

Summary:

Three cases of ruptured intracranial aneurysm presenting as acute subdural hematoma (SDH) without subarachnoid hemorrhage (SAH) were reported.

Case 1 was a 58-year-old female, who complained of sudden onset headache. Emergent CT revealed left acute SDH without any evidence of SAH. As her consciousness declined to coma rapidly, evacuation of hematoma was performed as an emergency. Bleeding source was not confirmed in this first intervention for subdural hematoma. Postoperative cerebral angiography disclosed multiple aneurysms in the left paraclinoid internal carotid (IC), the left middle cerebral (MC), the basilar (BA) and the distal anterior cerebral arteries. The second surgery for clipping of the aneurysms in the IC, MC, BA was performed on the following day. Bleeding from the paraclinoid IC aneurysm was strongly suspected from intraoperative findings and no recurrent bleeding was encountered.

Case 2 was a 25-year-old female, who complained of sudden onset of headache and vomiting. Left acute SDH was demonstrated by emergent CT and cerebral angiography disclosed an aneurysm in the internal carotid artery. Evacuation of SDH and clipping of the aneurysm was performed, and rupture of the aneurysm was confirmed. She returned to her normal life after one month.

Case 3 was a 22-year-old female, who suffered from unconsciousness immediately after sudden onset headache. On admission, she had bilateral dilated unreactive pupils and ataxic respiration. CT revealed right acute SDH. After emergent partial decompression of SDH via burrhole, her pupils became reactive and following cerebral

angiography disclosed an aneurysm in the right internal carotid artery. Aneurysm was clipped and confirmed as the bleeding source under mild hypothermia, followed by postoperative mild hypothermia during 2 days. Three months after the ictus, she returned home without neurological deficits. Intracranial aneurysm could be the origin of spontaneous SDH without any evidence of trauma even if

I. はじめに

脳動脈瘤破裂により急性硬膜下血腫を生ずる例は内頸動脈瘤や中大脳動脈瘤破裂に多く^{1), 3), 7), 8)}、頻度は0.5-2%程度と報告されているが^{1), 6), 10)}、急性硬膜下血腫のみで発症する例は少なく診断に注意を要する。今回我々は、急性硬膜下血腫単独で発症した破裂脳動脈瘤の3例を経験したので文献的考察を加え報告する。

II. 症 例

【症例 1】

患 者: 58歳、女性。

既往歴: 甲状腺機能亢進症、心房細動。

現病歴: 平成 6年 3月 7日午後 5時、突然の頭痛が出現し、安静にするも緩和せず自宅の乗用車にて救急外来を受診した。

入院時現症: 当院搬入時、意識レベルはJapan Coma Scale (JCS) II-10、瞳孔不同なく対光反射も正常であった。診察中に嘔吐があり、意識レベルはJCS I-100となった。

神経放射線学的所見: CTにて厚さ 1cmの左急性硬膜下血腫と正中偏位及び鉤ヘルニア所見を認めた (Fig. 1) ため開頭血腫除去術を行った。

手術所見: 明らかな出血源を認めなかった。

術後経過: 術後の脳血管造影で左傍前床突起内頸動脈瘤、左中大脳動脈瘤、脳底動脈瘤、左遠位部前大脳動脈瘤が確認された (Fig. 2)。

患者は、軽度右半身不全麻痺を認め、傾眠状態が持続していたが、第10病日目に下顎から眼瞼にかけての痙攣発作が生じ、意識レベルの低下JCS I-200と瞳孔不同 (左瞳孔散大) を認めた。CTにて左急性硬膜下血腫の再発を認めた (Fig. 3)。深昏睡と弛緩性四肢麻痺の状態を伴った痙攣重積が 5日間持続したが、徐々に意識・運動麻痺と

subarachnoid clot is not proven. Good prognosis may be expected by immediate evacuation of hematoma and clipping of bleeding source even in the cases with poor neurological status.

Key words: intracranial aneurysm, acute subdural hematoma, hypothermia

もに回復し、左傍前床突起内頸動脈瘤、左中大脳動脈瘤、脳底動脈瘤に対し平成 6年 4月27日に開頭術によるクリッピングを行った。

手術所見: 左前頭側頭開頭を行いDolencのアプローチにて左傍前床突起内頸動脈瘤、脳底動脈瘤、左中大脳動脈瘤のクリッピングを行った。最終出血より長期間が経過しており、確定的ではないが、左傍前床突起内頸動脈瘤のdome部はクモ膜下腔の外側、すなわち硬膜下腔に露出しており、この部分の破裂により、硬膜下血腫を来したことが強く推察された。

第2回術後経過: 動脈瘤のクリッピング後再出血を認めず、平成 6年 6月22日に左遠位部前大脳動脈瘤に対し、Interlocking Detachable Coilによる塞栓術を行い、平成 6年 8月18日、独歩にて退院となった。

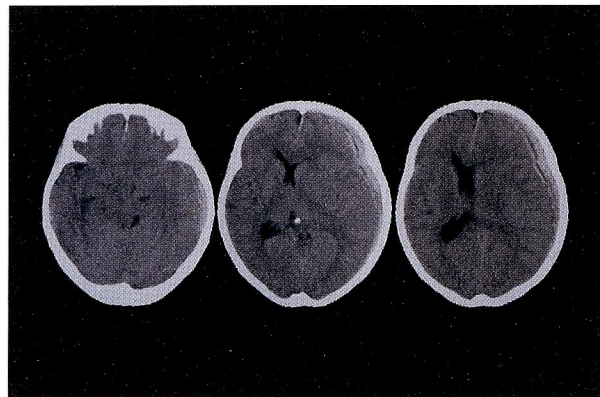


Fig. 1 Case 1: CT scan showing a left acute subdural hematoma resulting in midline shift.

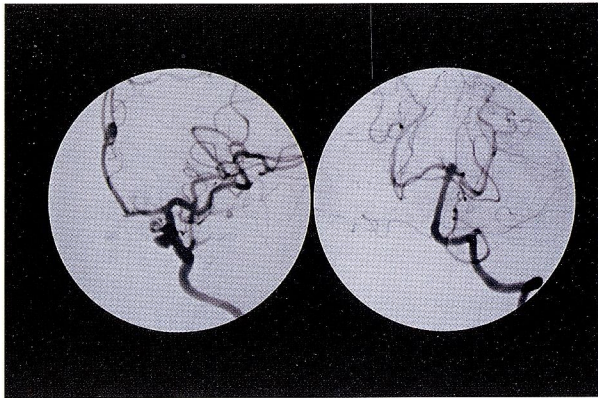


Fig. 2 Case 1:

(a) Left carotid angiography disclosing multiple aneurysms in the paraclinoid internal carotid, the middle cerebral, and the distal anterior cerebral arteries.

(b) Left vertebral angiography disclosing an aneurysm in the basilar artery.

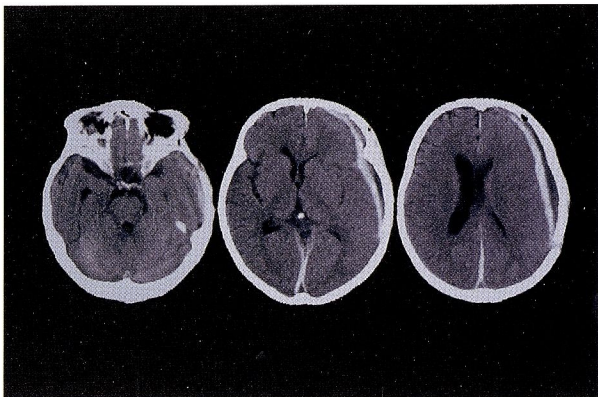


Fig. 3 Case 1: CT scan showing a thin left acute subdural hematoma.

【症例 2】

患者: 25歳、女性。

既往歴: 特記事項なし。

現病歴: 平成 9年 8月27日午後 7時30分、工作中に突然の頭痛と嘔吐が出現し、救急車にて当院へ搬入された。

入院時現症: 当院搬入時、意識清明、神経学的異常なし。

神経放射線学的所見: CTにて左急性硬膜下血腫を認めた (Fig. 4)。同日施行の脳血管造影でblebを伴う左内頸動脈後交通動脈分岐部動脈瘤を認め (Fig. 5)、翌日、開頭血腫除去術とクリッピングを施行した。

手術所見: 左前頭側頭開頭を行い、はじめに硬膜下血

腫を除去した。次いでシルビウス裂を剝離し動脈瘤に達した。この時点でクモ膜下出血の所見は全く認められなかった。動脈瘤のneckを十分に剝離し、クリッピングを行った。動脈瘤のdome部先端のblebが硬膜下腔に露出しており、この部分が出血源であることが確認された。

術後経過: 経過良好にて神経脱落症状なく第24病日目に独歩退院した。

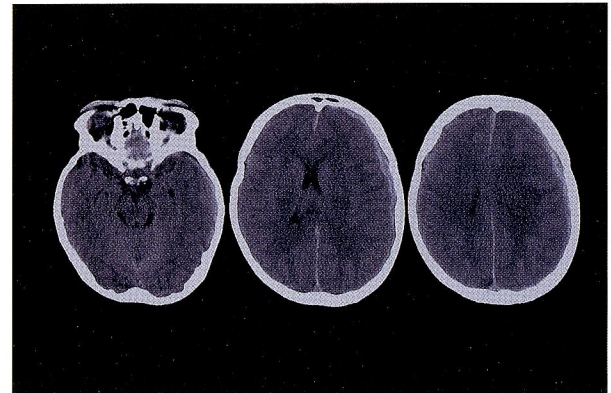


Fig. 4 Case 2: CT scan showing a left acute subdural hematoma.

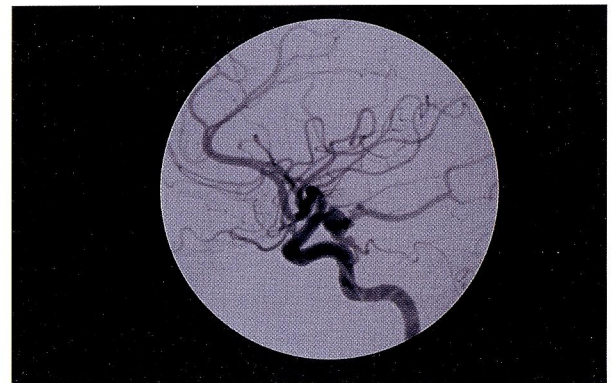

Fig. 5 Case 2: Left carotid angiography disclosing an aneurysm in the internal carotid-posterior communicating artery.

【症例 3】

患者: 22歳、女性。

既往歴: 特記事項なし。

現病歴: 平成10年11月10日午前 6時、母に突然の頭痛を訴え意識を消失し、救急車にて当院へ搬入された。

入院時現症: 搬入時、意識レベルはJCS I-300で両側瞳孔散大 (右: 7mm, 左: 5mm) を認めた。

神経放射線学的所見: CTにて右急性硬膜下血腫を認めた (Fig. 6)。

CT撮影後、自発呼吸が停止したため、人工呼吸器下で緊急穿頭術にて部分的血腫吸引による減圧を行い、瞳孔の縮小と自発呼吸の出現を認めた。引き続き行った脳血管造影で、右内頸動脈後交通動脈分岐部動脈瘤を確認し (Fig. 7)、脳保護の目的で低体温下 (31°C) に開頭血腫除去術とクリッピングを施行した。

手術所見: 右前頭側頭開頭にて手術を行った。穿頭術の減圧効果により硬膜の緊張の程度は中等度であった。硬膜下血腫を除去し、次いでシルビウス裂を剥離し動脈瘤に達した。クモ膜下出血の所見は全く認められなかった。動脈瘤のneckを十分に剥離しクリッピングを行った。動脈瘤のdome部先端は右側頭葉極部に進入し硬膜下腔に達しており、この部分が出血源であることが確認された。

術後経過: 術中からの低体温を維持し、引き続き脳低体温療法 (32°C/2日間) を行い術後 9日目に復温を完了した。発症時の脳圧亢進に伴う眼底出血による変視症を認めた他は、神経学的に異常なく 3ヶ月後に独歩にて退院した。

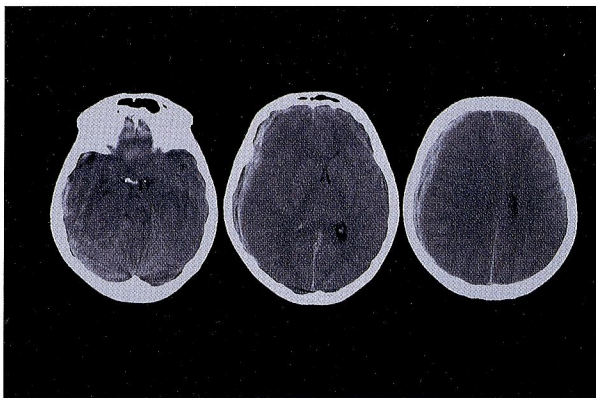


Fig. 6 Case 3: CT scan showing a right acute subdural hematoma resulting in midline shift and obliteration of the basal cisterns.

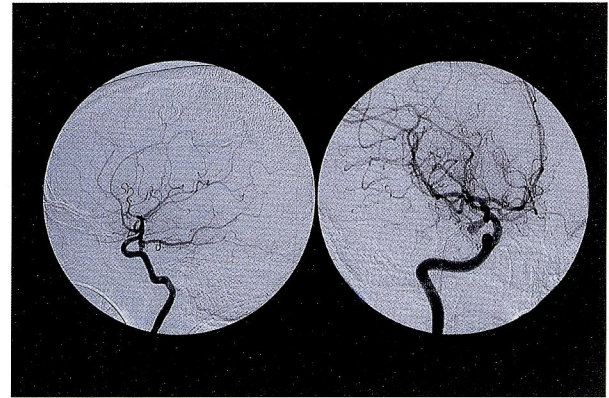

Fig. 7 Case 3: Right carotid angiography disclosing an aneurysm in the internal carotid-posterior communicating artery.

III. 考 察

急性硬膜下血腫を伴った破裂脳動脈瘤は比較的まれであり、CT出現以来、全破裂脳動脈瘤破裂の0.5-2%に認められると報告されている^{1), 6), 10)}。このような、硬膜下血腫を伴う脳動脈瘤の部位は、内頸動脈系に多く、次いで中大脳動脈系に多いとされている^{1), 3), 7), 8)}。形成機序については、以下に述べるようにこれまで多くの報告が行われてきた^{1), 2), 5)}。すなわち、① 初回出血で動脈瘤のdomeがクモ膜に癒着し、最終的な出血がクモ膜の癒着部より硬膜下腔へ生じる。② 血液の急速な流入によりクモ膜の最も弱い部分が破綻する。③ 大出血による脳内出血が脳表より硬膜下腔へ穿破する。④ 動脈瘤のdome先端が直接硬膜下へ露出しており、硬膜下腔へ破裂する。このうち、②の機序が最も多く、脳動脈瘤破裂による硬膜下血腫の報告例の多くは、クモ膜下出血や脳内出血を伴っており、今回の報告例のような硬膜下血腫単独例 (pure SDH) は少ない²⁾。また、pure SDHで発症した内頸動脈系の破裂脳動脈瘤の多くは内頸動脈後交通動脈分岐部動脈瘤の報告であり、【症例 1】のように傍前床突起内頸動脈瘤も、pure SDHで発症する可能性があることも今後考慮されるべきと考えられた。今回の報告例の形成機序について考察を加えると、過去に脳動脈瘤破裂を疑わせるような既往歴がなく、脳内出血やクモ膜下出血を合併していないこと、また術中所見から 3例とも、④の動脈瘤のdome先端から直接硬膜下へ破裂したものと考えられる。

診断・治療上の問題点としては、破裂脳動脈瘤により急性硬膜下血腫を生ずる例には重篤な症例が多く¹⁰⁾、mass effectに対する急性期減圧血腫除去などの治療が先行するため、破裂脳動脈瘤の診断が大きな問題となる。【症例 1】のように出血源が確定できない状況での血腫除去、外減圧のみを行った例は再破裂することが多く⁹⁾、場合によっては根治術の機会を失することもある。また、【症例 3】の場合は、穿頭術での部分的血腫吸引による減圧が頭蓋内圧下降に有効であったが、術中に動脈瘤が破裂した場合、血管造影所見なしには処置が極めて困難となった可能性があり、引き続き行われた開頭血腫除去に際しては、脳血管造影所見は必須であった。破裂脳動脈瘤による急性硬膜下血腫の臨床症状に確定的なものはないが¹⁰⁾、今回報告した症例は 3 症例とも、突然の頭痛または引き続いて急速に進行する意識障害・痙攣等で発症しており、このように明らかな外傷を認めず、突然の頭痛・意識障害・痙攣などで発症し、脳挫傷等を伴わない場合は、クモ膜下出血を伴わない場合でも、脳動脈瘤の破裂の可能性を考慮し脳血管造影を行うことが重要である。また、3D-CT angiography・MRAなども、重症例で緊急の減圧を要する場合には、診断の助けとなる場合もあると思われる。

硬膜下血腫で発症した場合、重症例であっても硬膜下血腫による圧迫が主因のときは、早期の減圧と根治術により良好な予後を期待できる。【症例 3】のように、術中からの脳低温療法などの脳保護を積極的に組み合わせて根治術を行うことが、さらに予後を向上させる可能性があると考えられる。

IV. まとめ

急性硬膜下血腫のみを認めた破裂脳動脈瘤の 3 例を報告し、診断・治療を中心に文献的考察を加えた。

文 献

1) Barton E, Tudor J: Subdural haematoma in association with intracranial aneurysm. *Neuroradiology* 23: 157-160, 1982.

- 2) Clarke E, Walton JN: Subdural haematoma complicating intracranial aneurysm and angioma. *Brain* 76: 378-404, 1953.
- 3) Fox JL: *Intracranial aneurysms*. vol 1. New York: Springer Verlag, New York Inc., pp199-203, 1983
- 4) 畠山尚志, 島健, 岡田芳和, 西田正博, 山根冠児, 沖田進司, 吉田哲, 直江康孝, 志賀尚子: *脳外* 22: 577-582, 1994.
- 5) 松崎隆幸, 嶋崎光哲, 鈴木知毅, 小林康雄, 橋本透, 井出渉, 和田啓二, 下道正幸, 中村順一: 急性硬膜下血腫を伴った破裂脳動脈瘤手術例の検討. *北海道脳神経疾患研究所医誌* 第3巻: 91-94, 1990.
- 6) Nowak G, Schwachenwald S, Kehler U, Muller H, Arnold H: Acute subdural haematoma from ruptured intracranial aneurysms: *Acta Neurochir* 136: 163-167, 1995.
- 7) O'Sullivan M, Whyman M, Steers J, Whittle I, Miller D: Acute subdural haematoma secondary to ruptured intracranial aneurysm: diagnosis and management. *Br J Neurosurg* 8: 439-445, 1994.
- 8) Strang RR, Tovi D, Hugosson R: Subdural hematomas resulting from the rupture intracranial arterial aneurysms. *Acta Chir Scand* 121: 345-350, 1961
- 9) Watanabe K, Wakai S, Okuhara S, Nagai M: Ruptured distal anterior cerebral artery aneurysm presenting as acute subdural hematoma: Report of three cases. *Neurol Med Chir* 31: 514-517, 1991.
- 10) Weir B, Myles T, Kahn M, Maroun F, Malloy D, Benoit B, McDermott M, Cochrane D, Mohr G, Ferguson G, Durity F: Management of acute subdural hematomas from aneurysm rupture. *Can J Neurol Sci* 11: 371-376, 1984.
- 11) Yasargil MG: Pathophysiological complication of ruptured cerebral aneurysm: *Microneurosurgery I*. Stuttgart, Georg Thieme, pp 334-336, 1984