

脳室内出血で発症した 末梢性前脈絡動脈瘤の1例

嶋崎光哲¹、松崎隆幸¹、尾崎義丸²、佐藤憲市²

¹函館赤十字病院 脳神経外科

²中村記念病院 脳神経外科

Distal Anterior Choroidal Artery Aneurysm with Intraventricular Hematoma: A Case Report

Mitsunori SIMAZAKI, Takayuki MATSUZAKI, Yoshimaru OZAKI, Kenichi SATOH

¹Department of Neurosurgery,
Hakodate Red Cross Hospital

²Department of Neurosurgery,
Nakamura Memorial Hospital

Summary

Distal anterior choroidal artery aneurysms with intraventricular hemorrhage are rare. We report a case of right distal anterior choroidal artery aneurysm presenting as an intraventricular hemorrhage. A 63-year-old woman was admitted to our hospital because of headache and vomiting. She had no focal neurological signs. Computed tomographic scans revealed an intraventricular hemorrhage. Cerebral angiography showed a distal choroidal artery aneurysm. Because the aneurysm was located within the temporal horn of the right lateral ventricle, we thought that this aneurysm was a cause of intraventricular hemorrhage. We approached the temporal horn through a middle temporal incision, and the aneurysm was successfully clipped. Post-operative course was uneventful. We discussed the etiology of this unusual aneurysm and the approach for the temporal horn.

I. はじめに

脳室内出血の原因としては高血圧性脳出血、破裂脳動脈瘤、AVM、モヤモヤ病などがあるが、脳室内に発生した脳動脈瘤による脳室内出血の報告は稀であり、また、モヤモヤ病以外で前脈絡動脈の末梢部に動脈瘤が発生することも稀である。今回、我々は脳室内出血で発症した末梢性前脈絡動脈瘤の1例を経験したので若干の文献的考察を加え報告する。

II. 症 例

患 者：63歳 女性
主 訴：意識消失
既往歴：高血圧症
家族歴：特記すべきことなし
現病歴：平成7年1月12日、工作中に突然意識を失い、救急車で近医に搬入された。この時、頭痛、嘔吐を呈していたが、その後、落ち着き帰宅する。翌日、他医を受

診した結果、CTで脳室内出血を認め当科に紹介となる。
入院時現症：意識清明で、神経学的には明らかな異常は認めなかった。

神経放射線学的所見：頭部CTでは、右側脳室内に強い脳室内出血を認めた (Fig. 1)。脳血管造影では、右前脈絡動脈末梢部に囊状の動脈瘤を認めた (Fig. 2)。この動脈瘤が右側脳室下角にあることより、今回の脳室内出血はこの動脈瘤が原因と考え、再出血を防止するため、2月14日脳動脈瘤根治術を行った。

手術所見：手術は右側頭開頭で行い、中側頭回に約2cmの切開を加えたあと、側脳室下角を穿刺し、経皮質アプローチで下角部に到達する。下角内に入るとヘモジデリンが沈着しており、脈絡叢の同定後に前脈絡動脈と一部血栓化を伴う動脈瘤を認めた。これをPernecky clip 55005番でクリッピングを行い手術を終了した。

病理所見：病理検査では、一部に出血の跡を認める線維組織で、動脈硬化、腫瘍細胞、炎症所見などは認めなかった (Fig. 3)。

手術後経過：術後の脳血管撮影では、動脈瘤の消失が確認された (Fig. 4)。術後経過は良好で、神経学的異常なく第47病日退院となった。

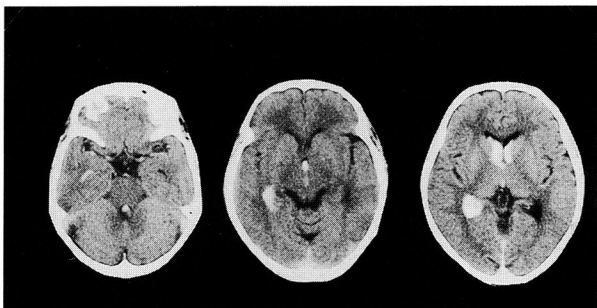


Fig. 1 CT scans revealing an intraventricular hemorrhage.

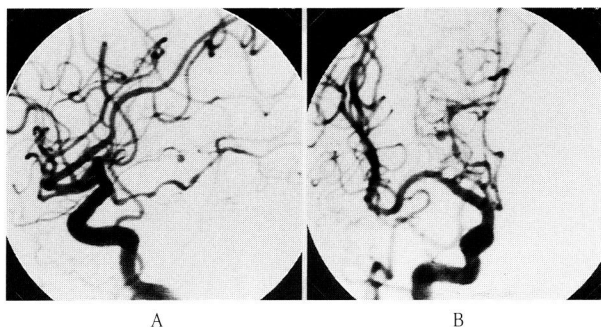


Fig. 2 A right carotid angiogram (A: lateral view, B: anteroposterior view) demonstrating a distal choroidal artery aneurysm.

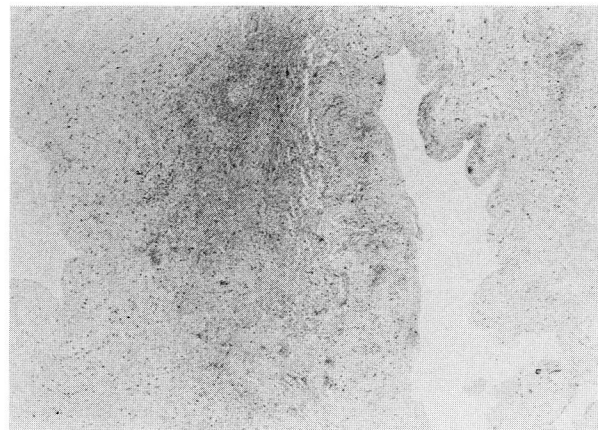


Fig. 3 A photomicrograph revealed a fibrous tissue. There is no evidence of tumor or infection.

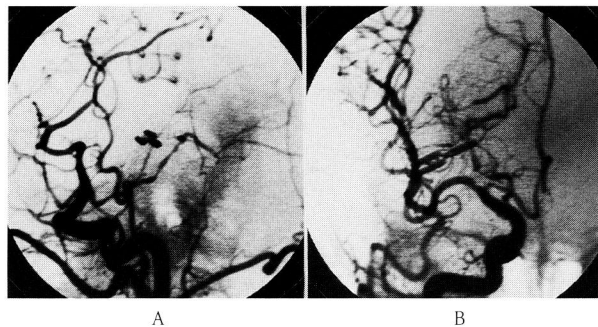


Fig. 4 A post-operative right carotid angiogram (A: lateral view, B: anteroposterior view) showing obliteration of the aneurysm.

III. 考 察

末梢性前脈絡動脈瘤は稀で、その原因としてはAVM、頭部外傷、動脈硬化、感染症、モヤモヤ病などが報告されている。我々の症例は、AVM、モヤモヤ病の合併を認めず、外傷の既往もなく、また病理組織で動脈硬化、腫瘍細胞、炎症所見などを認めないことより、特発性と考えられた。

現在まで、末梢性前脈絡動脈瘤は自験例も含めて20例報告されている。そのうち原因としてモヤモヤ病に合併するもの11例、特発性が5例、動脈硬化性が2例、AVMに合併するもの、外傷性のものがそれぞれ1例ずつ報告されている^{1)~7)}。特発性では、5例中3例に手術が行われ、2例で良好な結果が得られている5)。

発症様式であるが、殆どの症例は脳室内出血で発症することが多く、クモ膜下出血を伴う場合と伴わない場合がある。最近、脳梗塞で発生した症例が報告され

ている⁴⁾。

診断としては、CTで脳室内出血を認め、特に側脳室下角に出血を認める場合は、末梢性前脈絡動脈瘤を念頭に置いて脳血管造影を行うべきである。

本動脈瘤に対する外科的治療であるが、側脳室下角内の動脈瘤に対する到達方法には2つの方法がある。ひとつは、側頭葉皮質切開による方法と、もうひとつは、脈絡裂を経由する方法が考えられている²⁾。側頭葉皮質切開による到達方法の利点として、動脈瘤に近く、脳に対する圧排が少なく済むということがあげられる。欠点として、同名性半盲が残る可能性を考慮すべきである。また、優位半球では、失語症を起こす危険性がある。一方、脈絡裂を経由する到達法では、早くに母血管を確保することができるが、下角までの到達方法に少し困難性があり、重要な構造物を傷つける危険がある。

また今回、手で下角を穿刺したが³⁾、正確に下角を穿刺するため、KnuckeyらはCT guideを用い³⁾、西原らはEcho guideを使用して、その有用性を報告している⁵⁾。

我々は今回の症例から、CTで脳室内出血を認めた場合、末梢性前脈絡動脈瘤の可能性も考え、診断していくことが大切であると考えられた。

IV. 結 語

1. 脳室内出血で発症した末梢性前脈絡動脈瘤の1症例を報告した。
2. 末梢性前脈絡動脈瘤の原因、外科治療について考察した。

文 献

- 1) Cressman MR, Hayes GJ: Traumatic aneurysm of the anterior choroidal artery. Case report. *J Neurosurg* 24: 102-104, 1966
- 2) Inagawa T, Matsuda Y, Kamiya K: Saccular aneurysm of the distal anterior choroidal artery. Case report. *Neurol Med Chir (Tokyo)* 30: 498-502, 1990
- 3) Knuckey NW, Epstein MH, Haas R: Distal anterior choroidal artery aneurysm. Intraoperative localization and treatment. *Neurosurgery* 22: 1084-1087, 1988
- 4) Morgenstern L, Hankins L, Grotta J: Anterior choroidal artery aneurysm and stroke. *Neurology* 47: 1090-1092, 1996
- 5) Nishihara J, Kumon Y, Sakaki S: A Case of Distal Anterior Choroidal Artery Aneurysm. Case Report and Review of the Literature. *Neurosurgery* 32: 834-837, 1993
- 6) Papo I, Salvolini U, Caruselli G: Aneurysm of the anterior choroidal artery with intraventricular hematoma and hydrocephalus. Case report. *J Neurosurg* 39: 255-260, 1973
- 7) Strully KJ: Successful removal of intraventricular aneurysm of the choroidal artery. *J Neurosurg* 12: 317-321, 1955