

# Cavernous hemangioma, Medullary venous malformation, Arteriovenous malformation を合併した1例

佐々木庸、瓢子敏夫、松本明彦、川合 裕  
瀬尾善宣、田中靖通、中村順一、末松克美\*

## A case of cavernous hemangioma associated with medullary venous malformation and cerebral arteriovenous malformation

Isao SASAKI, Toshio HYOGO, Akihiko MATSUMOTO, Yutaka KAWAI, Yoshinobu SEO, Yasumichi TANAKA, Jun-ichi NAKAMURA, Katsumi SUEMATSU\*

*Department of Neurosurgery, Nakamura Memorial Hospital, Sapporo, Japan and  
\*Hokkaido Brain Research Foundation, Sapporo, Japan.*

Summary : A 35-year-old man with three different types of cerebral vascular malformations presented with right optic ataxia, acalculia and agnosia was reported. CT scan demonstrated subcortical intracerebral hematoma in the left parietal lobe. Cerebral angiography demonstrated medullary venous malformation (MVM) with arterial component in the right parietal lobe and arteriovenous malformation in the left cerebellar hemisphere. Surgical exploration was performed against the left parietal intracerebral hematoma and the pathological diagnosis was cavernous hemangioma. The right parietal MVM with arterial component was treated by transarterial embolization using polyvinyl alcohol (PVA) particles. It was possible to normalize the cerebral circulation without impeding the venous outflow of the normal brain tissue draining into MVM. Various pathogenetic factors were thought to be in these vascular malformations.

But he was not associated with congenital systemic connective tissue disease, such as Ehlers-Danlos syndrome or Rendu-Osler-Weber disease. PVA particle embolization of MVM with arterial component might decrease the likelihood of future hemorrhagic complications.

### Key words :

- medullary venous malformation
- cavernous hemangioma
- PVA particle
- multiple venous malformation

## 1. はじめに

Vascular malformation は McCormick (1976)<sup>8)</sup>らによって Capillary teleangiectasis, Cavernous Hemangioma, Arteriovenous malformation (以下 AVM), Venous angioma の4つに分類されている。この中で Venous angioma は、Huang (1984)<sup>5)</sup>らによって、Medullary venous mal-

formation (以下 MVM) と分類され、他の vascular malformation との移行型の存在も示された。一方で Streeter (1918) らは血管形成を5期に分類し、vascular malformation の形成時期を述べている。今回、我々は cavernous hemangioma, AVM, MVM という3つの vascular malformation を呈する症例を経験したので文献的考察を加え報告する。

## 2. 症例 35歳、男性

### (1) 現病歴

1990年5月12日起床時より右の物が体にぶつかる傾向が出現し、物の名前がすぐに出てこないとの訴えで、同年5月14日当科外来受診となった。

### (2) 入院時神経学的所見

意識レベルはJ. C. S. 1で運動、知覚および視野障害は認めなかったが、右側視覚失調、失算、失書、左右失認を認めた。

### (3) 神経放射線学的所見

来院時、plain CTにて左頭頂葉にperifocal edemaを

伴う high density area (以下 HDA) が認められた。右頭頂葉には淡い irregular な HDA を認めた (Fig. 1)。Enhance CTにて左頭頂葉の HDA は enhance されなかったが、右頭頂葉の HDA は enhance 効果が認められた (Fig. 2)。MRI (2000/38)にて左頭頂葉に low intensity area と high intensity area の混在像と、その周囲に high intensity area が認められた。右頭頂葉と左小脳皮質には flow void が認められた (Fig. 3)。Gd-MRI では、右頭頂葉の flow void の周囲に enhance 効果がみられた (Fig. 4)。

脳血管造影上の所見は、右内頸動脈写で、中大脳動脈後枝の軽度拡張がみられ、動脈相中期より拡張した

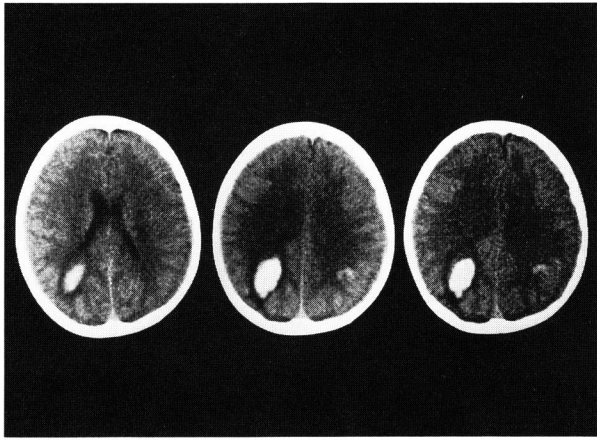


Fig. 1 Non-contrast CT scan on admission demonstrated subcortical hematoma in the left parietal lobe and irregular high density area in the right parietal lobe.

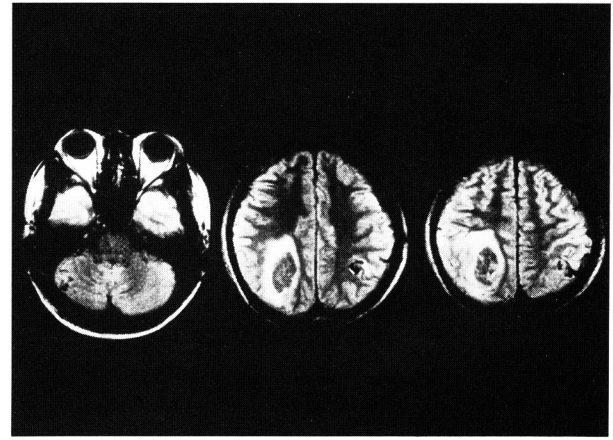


Fig. 3 MRI ( 2000 / 38 ) demonstrated flow void in the left cerebellar hemisphere and right parietal lobe, mixture of low and high intensity area in the left parietal lobe.

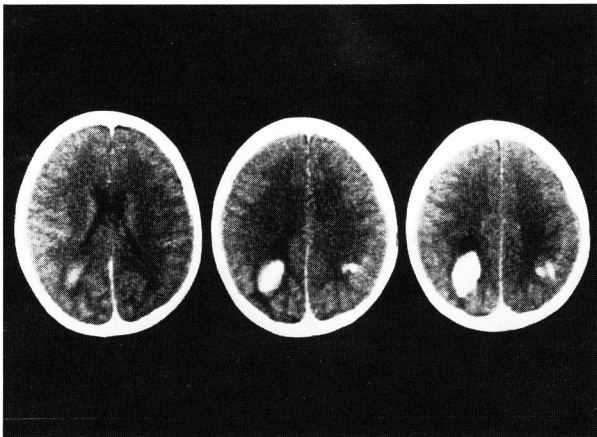

Fig. 2 Contrast enhanced CT demonstrated slight enhanced effect at the right parietal high density area.

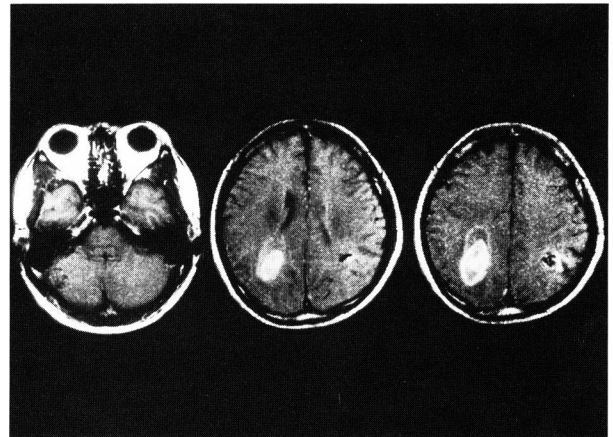
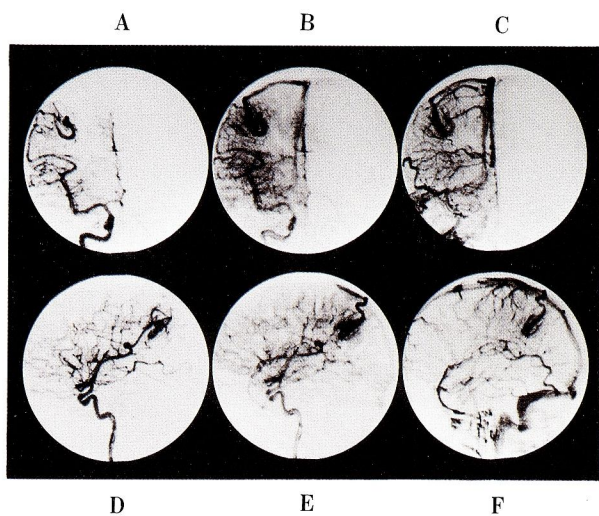
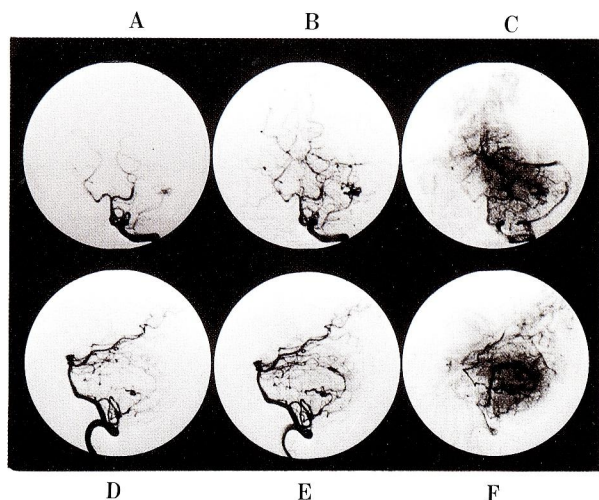


Fig. 4 Gd-MRI demonstrated perifocal enhancement at the right parietal flow void area.

medullary および central medullary vein が導出され、主に上矢状静脈洞へ灌流していた (Fig. 5)。左内頸動脈写では、主幹動脈が血腫により圧排されていたが、とくに異常血管は認めなかった。両側外頸動脈写ではとくに異常を認めなかった。左椎骨動脈写において、左 PICA より動脈相中期から nidus と思われる血管像と横静脈洞へ注ぐ draining vein が認められた (Fig. 6)。



**Fig. 5** Frontal view ( A, B, C ), Lateral view ( D, E, F )  
Right internal carotid angiogram demonstrated slight enlargement of middle cerebral artery posterior trunk and enlargement of medullary and central medullary vein of the parietal lobe.



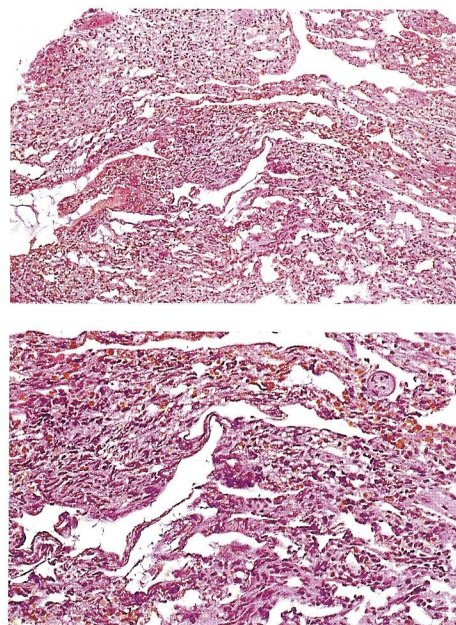
**Fig. 6** Frontal view ( A, B, C ), Lateral view ( D, E, F ) Left vertebral angiogram demonstrated the left cerebellar AVM. Left PICA is a feeding artery and draining into lateral sinus.

以上の所見より左頭頂葉の病変に関しては、特発性皮質下出血、右頭頂葉の病変は、Huang<sup>9)</sup>らのいう MVM with arterial component、左小脳の病変は AVM と診断した。

左頭頂葉の subcortical hematoma に関しては亜急性期にて cystic な形態を示し、通常の高血圧性の出血の吸収機転とは異なるため、cyst の開放と組織検索を意図し、同年 9 月 4 日に開頭血腫除去術を施行した。

右側臥位にて、left parietal craniotomy を行ない、超音波断層診断にて hematoma を確認し、直上の gyrus に 1.5cm の corticotomy を加えた。血腫は一部液状変化していたが、大部分は器質化しており、一部血腫腔の壁に tight に付着していた。壁は表面平滑で異常血管を含む血管奇形様の構造は認められなかった。血腫腔の外側下面より索状の構造物が血腫腔を横断しており、中に Choroid plexus からの動脈と交通する血管成分を含んでいた。この部分を病理診断に提出した。摘出標本の病理組織学的所見は神経組織の混在しない sinusoidal vessel を多数認めており、cavernous hemangioma と診断した (Fig. 7)。

MVM with arterial component に対しては、MVM without arterial component よりも出血の可能性が大きいと考え、8 月 29 日、開頭術に先立って塞栓術を施行した。



**Fig. 7** Photomicrography of the specimen of the left parietal hematoma shows many sinusoidal vessels of different sizes without intervening neural parenchyma.

軽度拡張し、early fillingのみられる右中大脳動脈後枝をトラッカー18カテーテルにて選択し、PVA particleにてarterial componentのligation effectを目的としたembolizationを施行した(Fig.8)。これにより、動脈相中期よりみられたmedullaryおよびcentral medullary veinは正常静脈灌流と同じ相で描出されるようになった(Fig.9)。

(4) 術後経過

塞栓術および開頭術後、とくに神経症状の変化は認められなかった。同年9月26日にfollow-upの脳血管造影

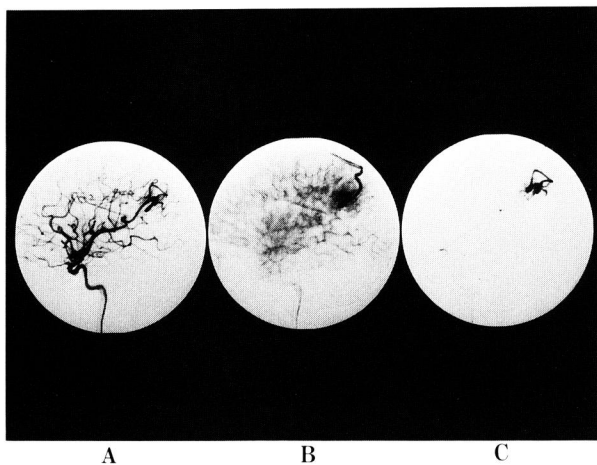


Fig. 8 Lateral view ( A, B, C )  
Right middle cerebral artery angular artery angiogram demonstrated MVM in the right parietal lobe.

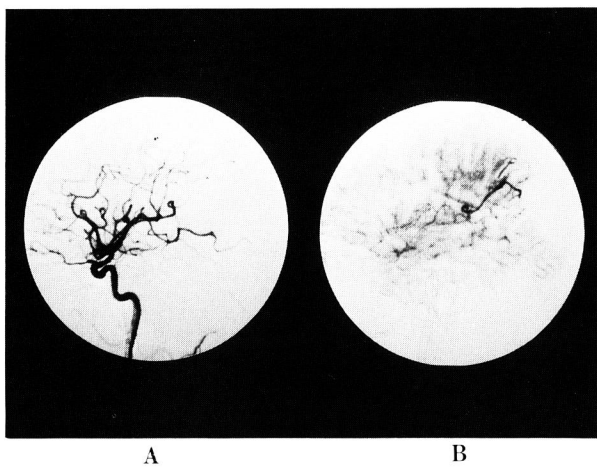


Fig. 9 Lateral view ( A, B ) : post embolization. Right internal carotid angiogram demonstrated normalized circulation of medullary venous malformation.

を施行したが arterial component の recanalization や静脈系の閉塞は認められず、9月28日、独歩にて退院した。1991年8月8日左小脳AVMに対しr-knife surgeryを施行し、1992年3月11日のfollow-up血管造影でAVMの消失が確認された(Fig.10)。

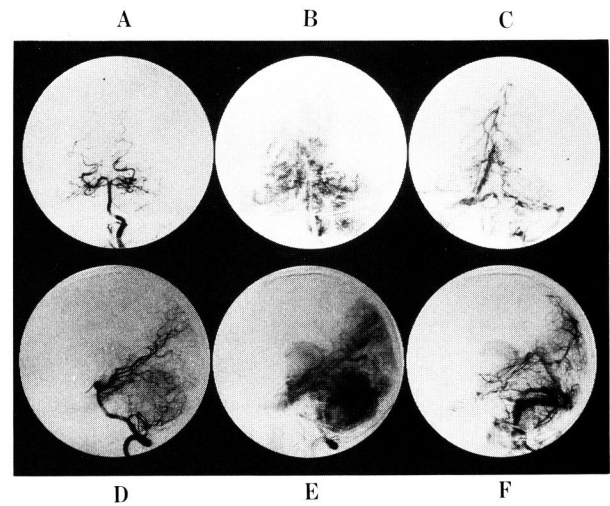


Fig. 10 Frontal view ( A, B, C ) , Lateral view ( D, E, F )  
Left vertebral angiogram demonstrated disappearance of the left cerebellar AVM.

3. 考 察

Streeterらはvascular malformationの形成時期について、I期(primitive vascular plexification)、II期(vessel formation)、III期(stratification)、IV期(rearrangement)、V期(histological development)の5つに分類した。そのうちII期にcavernous hemangioma, AVM、III期にvenous angioma、V期にAVMの出現する可能性を述べており、venous angiomaにおいてはacquiredに起こり得るとも述べている。

今回の症例は3つのtypeのvascular malformationが形成場所を異にして合併していることになり、vascular malformationが時間的にも空間的にもmultipleに形成される可能性があることを示唆していると考えられた。また、今までにMVMとAVM<sup>13)</sup>、MVMとcavernous hemangioma<sup>3)12)</sup>といった2つのtypeのvascular malformationの合併例の報告は散見されるが、3つのtypeのvascular malformationの合併した症例報告は本例が初めてである。

空間的にも、またその type についても multiple な vascular malformation を合併する症例においては、vascular malformation を合併する全身的な基礎疾患の有無についての検索が重要であると思われる。Systemic な fibrovascular dysplasia を呈する Osler-Weber-Rendu-disease<sup>11)</sup> や connective tissue disorder を呈する Ehlers-Danlos syndrome<sup>12) 2) 6)</sup> がその代表例で、ともに vascular malformation を multiple に起こし得る疾病である。これらは共に常染色体優性遺伝であり、本例のような multiple な vascular malformation を合併する症例に関しては家族歴の調査および具体的全身検索の必要があると思われる。

McCormickらによって分類された venous angioma<sup>8)</sup> は Huang (1984) らによって medullary venous malformation<sup>5)</sup> と命名された。Huang らはこの MVM の発生原因について以下のように述べている。Medullary vein は central medullary vein を介して脳表静脈にいたる経路と、longitudinal caudate vein を介して subependymal vein にいたる経路がある。この灌流路のどちらかが低〜無形成ないしは閉塞した場合、残った方の灌流域の静脈が代償するために拡張する。脳表静脈系へ灌流する型を superficial drainage type、深部静脈へ灌流する型を deep drainage type としている<sup>5) 9)</sup>。また動脈相において髄質動脈の拡張や、その数の増加を思わせる所見を示し、MVM を構成する拡張した髄質静脈が早期に出現するものを MVM with arterial component、動脈相において異常を認めないものを MVM without arterial component、AVM の component を合併する type と 3 つに分類している<sup>5) 9)</sup>。今回、我々の経験した症例の場合、その血管造影の所見より、動脈相において中大脳動脈後枝の軽度拡張がみられ、動脈相中期より拡張した medullary および central medullary vein が脳表に draining していた。Nidus 様の構造も欠陥していることから、AVM ではなく superficial drainage type の MVM with arterial component と診断した。

Huang らのいう MVM with arterial component は病態的には、それ自体が独立した 1 つの疾患なのか、または MVM に A-V shunting が合併しているものかの判断は議論のあるところであるが、Huang 自身の考え方としては、MVM にこのような arterial な変化を伴うことが、単に coincidental な確率に比べ高率に認められることから、分類上 1 つの group としたもので、独立した疾患

とは考えていないとのことであった<sup>10)</sup>。

また MVM はそれ自体、出血の原因となるのはまれであるといわれているが、出血例も文献上報告されており<sup>4)</sup>、arterial component を持つ場合、MVM without arterial component に比して出血の危険性も高いと考えられる。その観点から、今回、arterial component の塞栓術を施行した。注意すべき点として MVM の draining system は本来正常静脈灌流であり、塞栓術で静脈成分を閉塞することなく動脈成分のみ閉塞させなければならぬ点が挙げられる。この意味から本症例には PVA particle にて arterial component の ligation effect を得るべく塞栓術を行ない、静脈構築を変化せしめることなく MVM の circulation を正常化させることができた。MVM with arterial component の embolization については今まで報告がなく、その適応、natural history など、さらなる検討が必要であると思われる<sup>4) 7)</sup>。

#### 4. まとめ

Type の異なる cavernous hemangioma, AVM, MVM の 3 つの vascular malformation を合併した症例を報告した。

Vascular malformation は時間的にも空間的にも multiple に形成される可能性があることが示唆された。

#### 文 献

- 1) Byard RW : Type IV Ehlers-Danlos syndrome presenting as sudden infant death. AJCP : April, 1990
- 2) Dunmore PJ and Roack MR : The effect of age, vessel size, and Ehlers-Danlos type IV syndrome on the waviness index of arteries. Clinical and Investigative Medicine. Vol.13(2) : 67-70, 1990
- 3) Ferrito G, Scazzari F : Venous angioma associated with cavernous angioma. Presentation of three cases. Riv. Neurol 60 (5) : 191-193, 1990
- 4) Hashimoto M, Yokota A : Venous angioma ; follow-up study and therapeutic considerations. Neurol Med Chir (Tokyo) 30 (8) : 599-603, 1990
- 5) Huang YP : Cerebral venous malformations and a new classification of cerebral vascular malformations. The cerebral venous system and its orders, Orland, Grune & Stratton : pp 373-474, 1984
- 6) John AM : Ehlers-Danlos syndrome. Journal of Manipulative and Physiological Therapeutics 13 (5) : 273 - 278, 1990

- 7) Kondziolka D, Dempsey PK : The case for conservative management of venous angiomas. Can J Neurol Sci 18 (3) : 295-299, 1991
- 8) McCormick WF: Atlas of cerebrovascular disease. WB Saunders, Philadelphia-London-Tronto, 1976, pp 72-105
- 9) 奥寺利男, Haung YP : 脳血管造影からみた cerebral vascular malformation の最近の考え方. 脳と発達 17 : 126-137, 1985
- 10) Huang YP: Personal communicating , 第20回日本神経放射線研究会にて. 1991
- 11) Reagan TJ : The brain in hereditary hemorrhagic telangiectasia. Stroke 2 : 361-368 , 1971
- 12) Sasaki O,Tanaka R : Excision of cavernous angioma with preservation of coexisting venous angioma. J Neurosurg 75 (3) : 461-464, 1991
- 13) Tamura N : A case of medullary venous malformation with an arterial component Co-Existing with arteriovenous malformations. Surg Neurol 33 : 37-42, 1990