

〈炎症〉

ステロイドが著効したリンパ球性下垂体炎と 思われる1例

伊東民雄、岡 亨治、武田利兵衛、中村順一
末松克美*

A case of lymphocytic hypophysitis with marked response to prednisolone

Tamio ITO, Koji OKA, Rihei TAKEDA, Jun-ichi NAKAMURA,
Katsumi SUEMATSU*

Department of Neurosurgery, Nakamura Memorial Hospital, Sapporo, Japan and
*Hokkaido Brain Research Foundation, Sapporo, Japan.

Summary : We reported a case of lymphocytic hypophysitis (LHy) with marked response to short course prednisolone. A 37-year-old woman presented with headache and bilateral superior quadrant hemianopsia. MRI T1-weighted image demonstrated an intrasellar isointense mass with suprasellar extension and a hypertrophic pituitary stalk, and with peripheral enhancement after gadolinium administration. Dynamic endocrine test revealed hyopsecrection of all anterior hypophyseal hormones. On these data, we suspected LHy rather than pituitary adenoma without biopsy. After 2 weeks using prednisolone, a mass was reduced markedly and visual field was improved. So, we stressed that a trial of steroids might be therapeutic in patients with suspected LHy.

Key words :

- lymphocytic hypophysitis
- MRI
- hypopituitarism
- steroid

1. はじめに

Lymphocytic hypophysitis (LHy) は妊娠中や分娩後などの女性に多くみられ、1962年 Goudie や Pinkerton らによつてはじめて報告された clinicopathological entity を有する疾患である²⁾。通常、視交叉部症候群や下垂体機能不全にて発症することが多いが、hypothalamus, cavernous sinus へ及び尿崩症や外眼筋麻痺を来した症例も報告されている⁷⁾¹⁰⁾。Suprasellar extension をきたした症例の治療に関しては、迅速標本で LHy が疑われれば partial hypophysectomy を行い視神経の減圧を図るとする報告が多い。またステロイドの効果に関して有効であるとする報告¹⁾⁵⁾と効果がなかったとする報告⁸⁾と

があり治療法についてはいまだ議論のあるところである。

今回我々はステロイドが著効し両耳側上1/4盲の改善した LHy と思われる一例を経験したので診断・治療法の文献的考察もあわせて報告する。

2. 症 例

〈患者〉 37歳 女性

主訴：頭痛

家族歴・既往歴：平成4年4月出産、平成5年6月流産
現病歴：平成6年1月頃より頭痛を訴え平成6年1月27日入院となった。

神経学的検査：両耳側上1/4盲が認められたが (Fig. 1

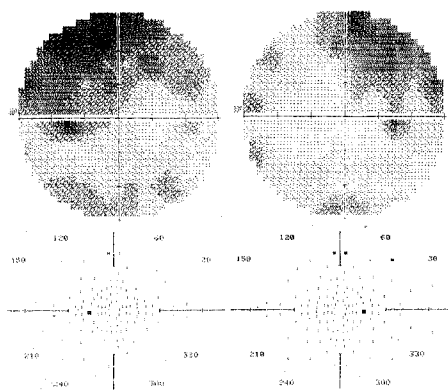


Fig.1A visual-field examination shows bilateral superior quadrant hemianopsia.

Fig.1B improvement in visual-field examination after 2 weeks using prednisolone.

A)、その他には異常は認められなかった。

内分泌学的検査：ホルモン基礎値では TSH,LH,FSH, T3,cortisol の低下を認めた (**Table 1**)。三種同時負荷試験 (TRH,LH-RH,insulin) ではすべて反応性の低下を認めた (**Table 2**)。

神経放射線学的検査：頭蓋単純写ではトルコ鞍の拡大等は見られなかった。MRI では鞍内より suprasellar extension を示す mass を認め、T1 強調画像では等信号域を示し (**Fig. 2 A**)、Gd 投与にて peripheral に強いエンハンス効果と stalk の肥大が認められた (**Fig. 2 B**)。脳血管撮影では異常血管や腫瘍陰影は認められなかった。

入院後経過：以上より下垂体腫瘍よりむしろ LH_y を疑い Prednisolone (40mg/day) の経口投与を開始したところ 2 週間目の MRI にて mass は著明に縮小し (**Fig. 2 C**)、視野も改善した (**Fig.1B**)。現在 Prednisolone を漸減し外来通院中である。

Table 1 Basal Hormone Data

		normal range	
ACTH (pg/ml)	10.2	4.4-48.0	
GH (ng/ml)	1.0	5 >	
TSH (μU/ml)	0.2	0.24-3.7	↓
LH (mIU/ml)	0.1		↓
FSH (mIU/ml)	0.7		↓
PRL (ng/ml)	24.7	30 >	
T3 (μg/dl)	1.4	2.7-4.5	↓
T4 (μg/dl)	5.3	4.5-12.3	
cortisol (μg/dl)	1.9	2.7-15.5	↓

basal hormone data reveals hyposecretion of TSH,LH,FSH,T3 and cortisol.

Table 2 Dynamic Endocrine Test

		Basal	Peak(normal range)	
Insulin	GH (ng/ml)	0.7	0.7 (10 ≤)	↓
	cortisol (μg/dl)	2.3	3.3 (basal+8 ≤)	↓
TRH	TSH (μU/ml)	1.95	5.93 (10 ≤)	↓
	PRL (ng/ml)	35.7	52.0 (basal×2 ≤)	↓
LH-RH	LH (mIU/ml)	0.1	0.2 (50 ≤)	↓
	FSH (mIU/ml)	0.7	2.3 (10 ≤)	↓

dynamic endocrine test reveals hyposecretion of all anterior hypophyseal hormones.

3. 考 察

LHy は1962年 Goudie や Pinkerton らにより剖検例ではじめて報告されて以来²⁾特に妊娠や分娩に関連した女性に多くみられるが、最近男性例も散見されるようになってきた³⁾¹⁰⁾。組織学的に多数の lymphocyte, plasma cell の浸潤がみられ granuloma, giant cell のないところが Giant-cell granulomatous hypophysitis との相違点とされている⁹⁾。組織像に加え甲状腺炎、悪性貧血、副腎炎、副甲状腺炎を合併することが多いことから LHy は自己免疫疾患であると考えられている。内分泌学的検査では基礎値で hypopituitarism, hyperprolactinemia を示すことが多いのが特徴である。またホルモン負荷試験においても LHy では pituitary adenoma よりも多種のホルモンの反応性の低下がみられるのが特徴であると Miura らが指摘している⁶⁾。本症例ではホルモン基礎値で TSH, LH, FSH, T3, cortisol の低下が認められ、負荷試験でも6種すべての反応性が低下していた。

画像診断に関しては pituitary adenoma との鑑別は困難であり、MRI T1 強調画像では全例等信号域と報告されている³⁾⁴⁾⁶⁾⁷⁾⁸⁾¹⁰⁾。Miura らは LHy では stalk の肥大と後葉の確認されることが特徴であると述べている⁶⁾。Gd-MRI については文献上2例の報告があり、Supler ら¹⁰⁾は均一にエンハンスされるとしているが Lee らは peripheral に強くエンハンスされるとし、これが LHy の特徴であるかもしれないと述べている³⁾。本症例でも stalk の肥大がみられ、また Lee らの症例と同様に peripheral に強くエンハンスされており、この点でも LHy が考えられるが、症例を積み重ね今後の検討を要すると思われる。

治療については視交叉症候群を呈し下垂体腫瘍との鑑別が困難な場合、transsphenoidal approach を試み、迅速標本で LHy が疑われれば partial hypophysectomy にて視神経の減圧を図り術後ホルモン補充療法を行うとする報告が多い。これに対し、手術ではあくまで necrotic soft tissue のみを除去すべきとの報告もある⁶⁾。他方、hypopituitarism の治療にはステロイドの補充が必要であるがこれは LHy の根本的治療となり実際に有効であったという報告も散見される¹⁾⁵⁾。

以上臨床経過、負荷試験を含めた内分泌学的検査、MRI を中心とした画像診断より、我々は本症例を pituitary adenoma よりも LHy と考え手術を施行せず

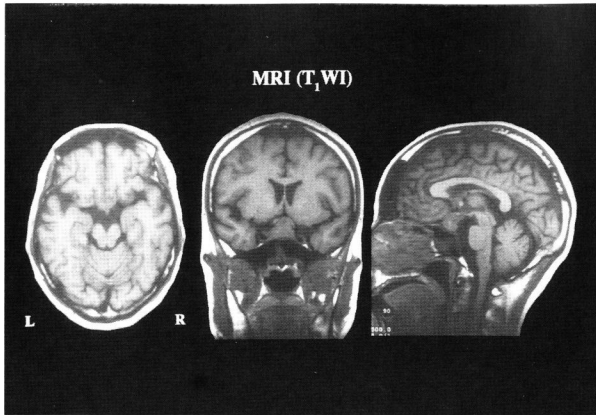


Fig.2A MR T1-weighted image demonstrates an intrasellar isointense mass with suprasellar extension.

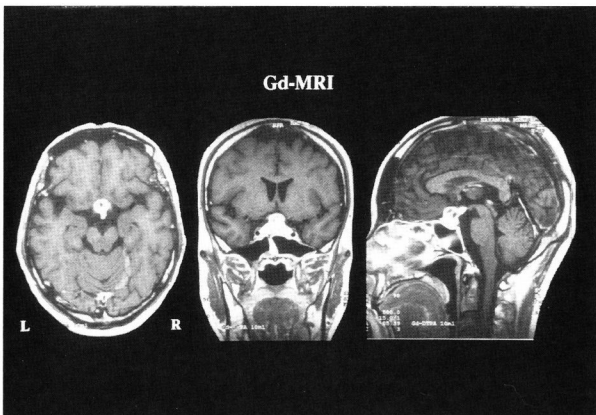


Fig.2B Gd enhanced MR T1-weighted image demonstrates a hypertrophic pituitary stalk and enhancement of the periphery of the mass.

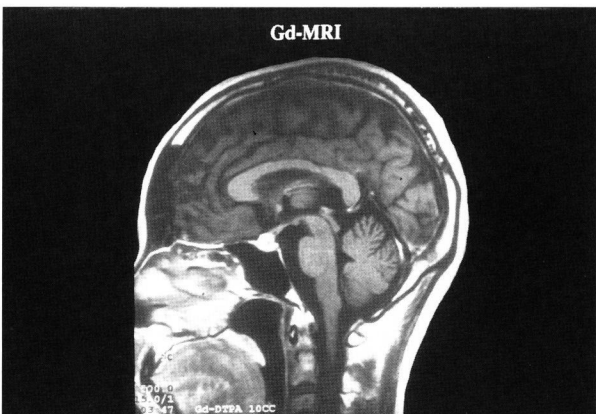


Fig.2C mass is reduced markedly after 2 weeks using prednisolone.

テロイドの投与を行った。その結果、ステロイド経口投与後わずか2週間にて mass の著明な縮小とともに視野の改善が得られた。

以上の経験より、本症例のごとく LHy は必ずしも Biopsy を行わなくとも術前診断できる可能性が高いと考えられ、LHy が疑われれば治療の第一選択としてステロイドの投与を考慮すべきことを強調したい。

4. 結 語

1. ステロイドが著効した LHy と思われる 1 例を報告した。
2. 負荷試験における各種ホルモンの反応性の低下とともに、MRI にて stalk の肥大・peripheral に強いエンハンス・後葉の存在が認められれば、pituitary adenoma よりも LHy を強く疑うべきである。
3. 本症例のように LHy が強く疑われた場合、Biopsy に優先してまずステロイドの投与を考慮すべきと思われた。

文 献

- 1) Bitton RN, Slavin M, Decker RE, Zito J, Schneider BS : The course of lymphocytic hypophysitis. Surg Neurol 36 : 40-43, 1991.
- 2) Goudie RB, Pinkerton PH : Anterior hypophysitis and Hashimoto's disease in a young woman. J Pathol Bacteriol 83 : 584-585, 1962.
- 3) Lee JH, Laws ER, Guthrie BL, Dina TS, Nochomovitz LE : Lymphocytic hypophysitis : Occurrence in two men. Neurosurgery 34 : 159-163, 1994.
- 4) Levine SN, Benzel EC, Fowler MR, Shroyer JV III, Mirfakhraee M : Lymphocytic adenohypophysitis : Clinical, radiological, and magnetic resonance imaging characterization. Neurosurgery 22 : 937-941, 1998.
- 5) Mcgrail KM, Beyerl BD, Black PM, Klibanski A, Zervas NT : Lymphocytic adenohypophysitis of pregnancy with complete recovery. Neurosurgery 20 : 791-793, 1987.
- 6) Miura M, Ushio Y, Kuratsu J, Ikeda J, Kai Y, Yamashiro S : Lymphocytic adenohypophysitis : Report of two cases. Surg Neurol 32 : 463-470, 1989.
- 7) Nussbaum CE, Okawara S, Jacobs LS : Lymphocytic hypophysitis with involvement of the cavernous sinus and hypothalamus. Neurosurgery 28 : 440-444, 1991.
- 8) Reusch JE-B, Kleinschmidt-DeMasters BK, Lillehei KO, Rappe D, Gutierrez-Hartmann A : Preoperative diagnosis of lymphocytic hypophysitis unresponsive to short course dexamethasone : Case report. Neuro-

surgery 30 : 268-272, 1992.

- 9) Scanarini M, D'Avella D, Rotilio A, Kitromilis N, Mingrino S : Giant-cell granulomatous hypophysitis : A distinct clinicopathologic entity. J Neurosurg 71 : 681-686, 1989.
- 10) Supler ML, Mickle JP : Lymphocytic hypophysitis : Report of a case in a man with cavernous sinus involvement. Surg Neurol 37 : 472-476, 1992.